うま獣医のよもやま話 ⑬　伊藤克己 獣医師

HBAの不受胎馬検査について

荻伏診療所　伊藤 克己
出 身 地　神奈川県横須賀市
平成3年　酪農学園大学卒業
同年4月　日高軽種馬農協入社
　　浦河診療所勤務
平成6年　荻伏診療所勤務、現在に至る

【はじめに】

HBA荻伏診療所の伊藤と申します。HBAでは毎年秋に不受胎馬検査を行っていますが、今回はその内容について、症例写真なども含めてお話したいと思います。

検査の内容は、不受胎となった繁殖牝馬の主に生殖器の検査を行い、特に子宮粘膜の状態について重点をおいて検査します。それではこれからそれぞれの検査内容について順番に説明していきたいと思います。

1【外陰部の検査】

生殖器の検査はまず外陰部の検査から行いまして、主に陰部の形状や大きさなどを調べ、気膣（ガフ）の疑いの有無について検査します。気膣は受胎能力低下の大きな原因の１つとなります。気膣の症状が疑われた場合には、検査時に陰部縫合を行います。

2【エコー検査】

次に直腸からエコー検査を行い、膣、子宮、卵巣の画像診断を行います。特に子宮内の貯留液や水胞（写真１）の有無や、気膣による膣や子宮内への空気の進入の有無などについて検査します。膣や子宮内に空気が進入すると写真２の矢印で示すように白いエコー像として描出されます。

写真1　水胞エコー像

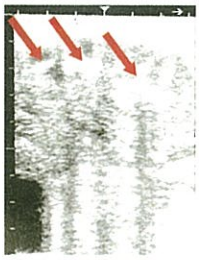

写真2　子宮内の空気エコー像

3【内視鏡検査】

次はいよいよ内視鏡を用いて膣と子宮の内部を直接観察して検査を行います。膣の内視鏡検査では膣粘膜や子宮外口の損傷の有無について調べます。子宮外口については同時に触診も行い注意深く検査します。子宮外口の損傷は程度によっては受胎能力が喪失する事もあり、手術を行う場合もあります。子宮の内視鏡検査では、子宮粘膜全体を観察し損傷や水胞（写真３）、貯留液（写真４）の有無などを検査し、貯留液に関してはその性状を観察します。

写真3　子宮内の水胞

写真4　子宮内の膿性貯留液

また水胞については、内視鏡観察下で電気メスを用いて焼烙除去を行います。

4【子宮灌流液の検査】

内視鏡検査時に内視鏡に細いポリエチレンの管を通し、その管を使用して滅菌生理食塩水50ccを子宮内に注入し子宮内を流した後、回収して子宮灌流液を採取します。採取した灌流液は細菌検査と細胞検査を行います。細菌が検出された場合には、どの薬剤が効くか調べます。

細胞検査では主に、顕微鏡で白血球の有無を観察します。細菌感染などにより子宮に炎症が起きると、写真５のように灌流液の中に多量の白血球が観察されます。

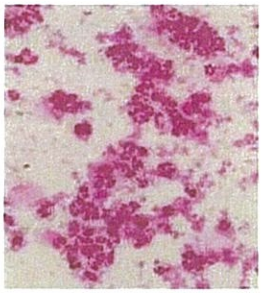

写真5　灌流液中の白血球

5【子宮粘膜組織検査】

内視鏡検査時にバイオプシー鉗子という器具で子宮粘膜の一部を採取し、採取した子宮粘膜の組織検査を顕微鏡で行っています。組織検査では主に細胞浸潤や子宮腺の退行性変化の進行の程度を顕微鏡で観察します。細胞浸潤とは、細菌感染などにより子宮に炎症が起こると子宮粘膜内に白血球などの細胞が集まる現象です。炎症が長引くと写真６のように子宮粘膜内に白血球が密集してきます。

写真7は若い繁殖牝馬（６歳）の特に問題のない子宮粘膜の顕微鏡像です。子宮粘膜内には矢印で示す子宮腺という組織が網の目のように存在します。子宮腺は感染防御など子宮機能の重要な部分を担っている組織ですが、老化や炎症などで組織に変性が起こってきます。これを子宮腺の退行性変化と言いますが、退行性変化が進行すると繁殖能力も著しく低下します。写真８は子宮腺の退行性変化が進行した18歳の繁殖牝馬の顕微鏡像です。子宮腺は線維性の細胞に取り囲まれて機能していないものと考えらます。

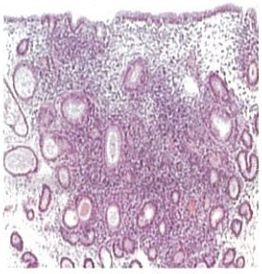

写真6　白血球の密集

写真7　若齢馬の子宮粘膜

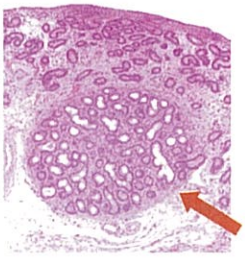

写真8　子宮腺の退行性変化

不受胎馬検査は以上のような検査を行い、それぞれの検査結果を総合的に評価し結果報告書を作成して、各牧場さんに送付しております。また子宮内感染など、治療が必要なものには治療を行っております。

今年も秋（10月下旬～ 11月中旬頃）に不受胎馬検査を予定しておりますので、皆さん宜しくお願い致します。